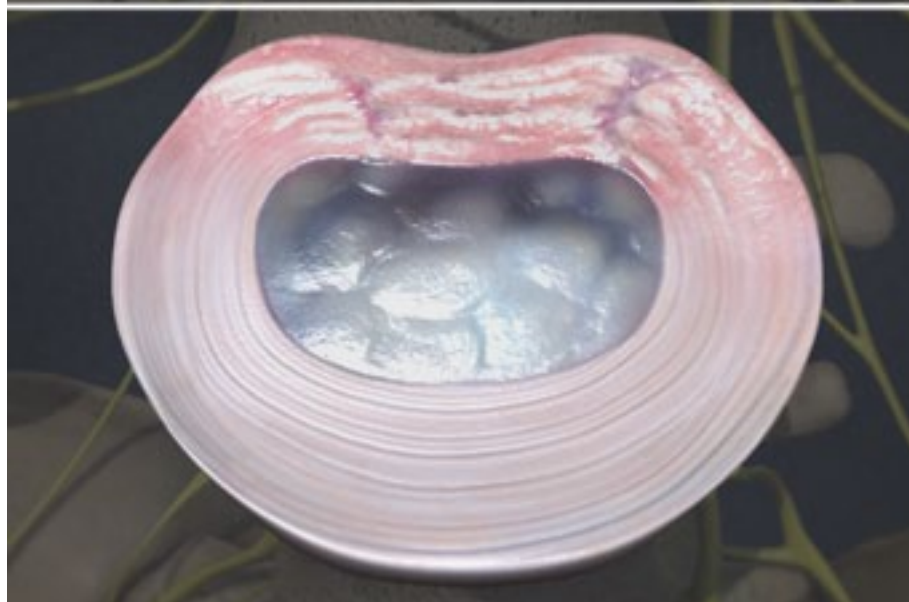
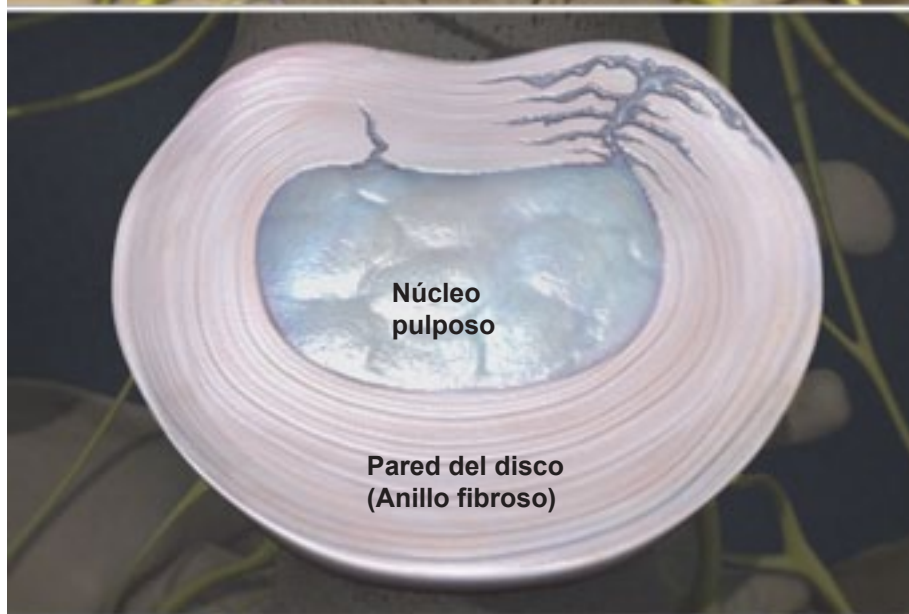
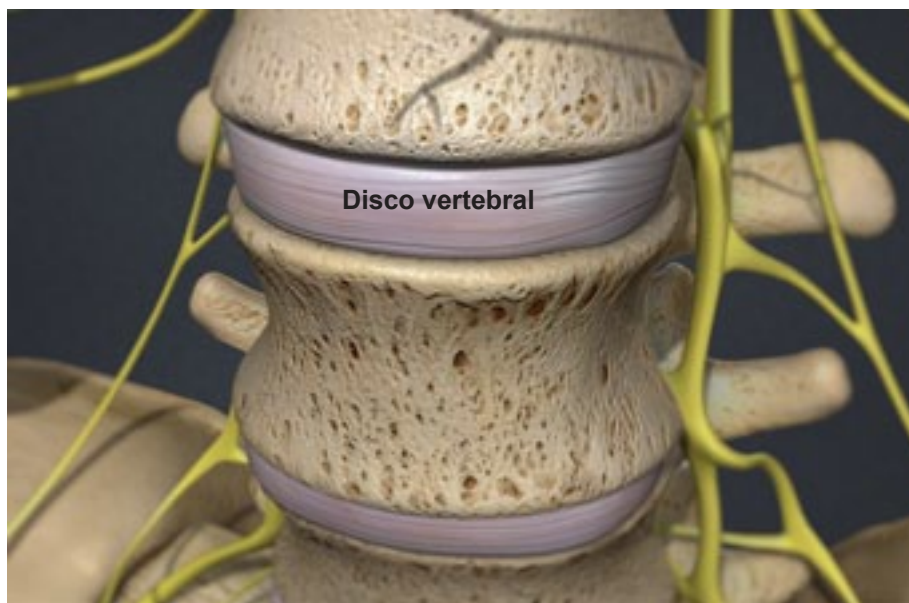


## Enfermedad degenerativa de disco



### Descripción general

Esta condición refleja un debilitamiento de uno o más discos vertebrales, los cuales normalmente actúan como un amortiguador entre las vértebras. Aun cuando la degeneración de disco es una parte natural del proceso de envejecimiento, también puede resultar de una lesión a la espalda.

### Roturas en la pared del disco

La enfermedad degenerativa del disco empieza por lo regular cuando pequeñas roturas aparecen en la pared del disco, llamada anillo. Estas roturas pueden causar dolor.

### La pared del disco cicatriza

Las roturas cicatrizan, creando tejido cicatrizal que no es tan fuerte como la pared del disco original. Si la espalda es constantemente herida, el proceso de rotura y cicatrización puede continuar, debilitando la pared del disco.

### El centro del disco se debilita

Con el tiempo, el núcleo del disco se daña y pierde algo de su contenido de agua. Este centro se llama el pulposo, y su contenido de agua es necesario para mantener al disco funcionando como un absorbente de impactos para la espina.

### El núcleo colapsa

Al no poder actuar como un almohadón, el núcleo colapsa. Las vértebras que se encuentran arriba y debajo de éste disco dañado se deslizan y se juntan. Este alineamiento indebido causa que la articulación facetaria (el área donde los huesos vertebrales se juntan) se tuerza de manera poco natural.

### Se forman espuelas óseas

Con el tiempo, ésta extraña posición de la vértebra puede causar espuelas óseas. Si éstas espuelas crecen dentro del canal espinal, pueden pellizcar la médula espinal y los nervios (una condición que se denomina estenosis espinal).

### Síntomas

Se puede sentir dolor en la espalda en el área de la lesión. En algunos casos puede existir dolor, sensación de adormecimiento u hormigueo en las piernas. El dolor intenso tiende a ser intermitente. Doblar o torcer la espalda al sentarse pueden hacer que el dolor empeore. Recostarse alivia la presión sobre la espina.