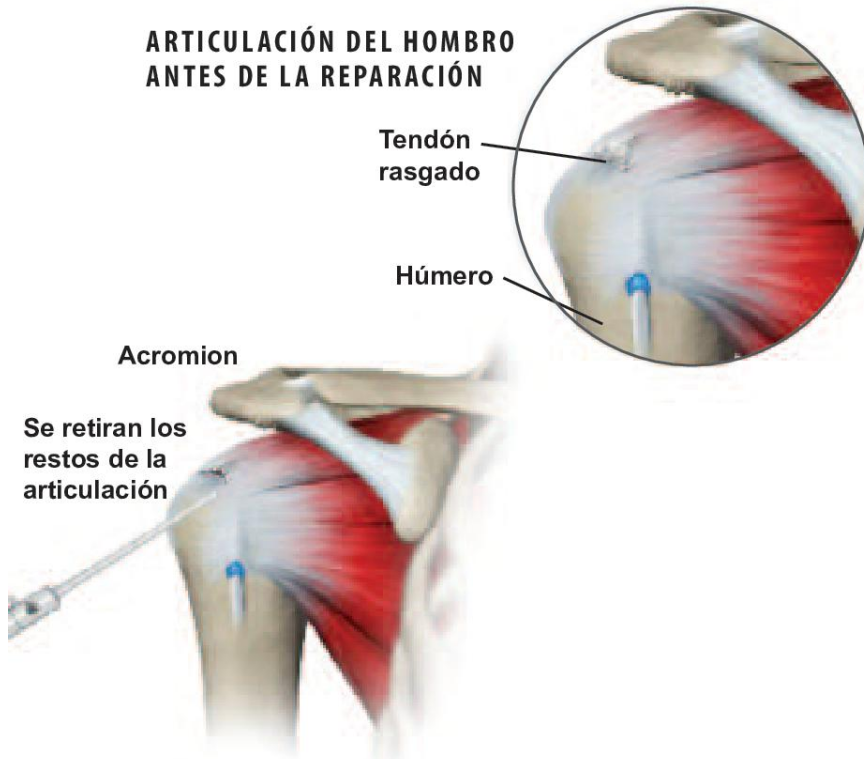


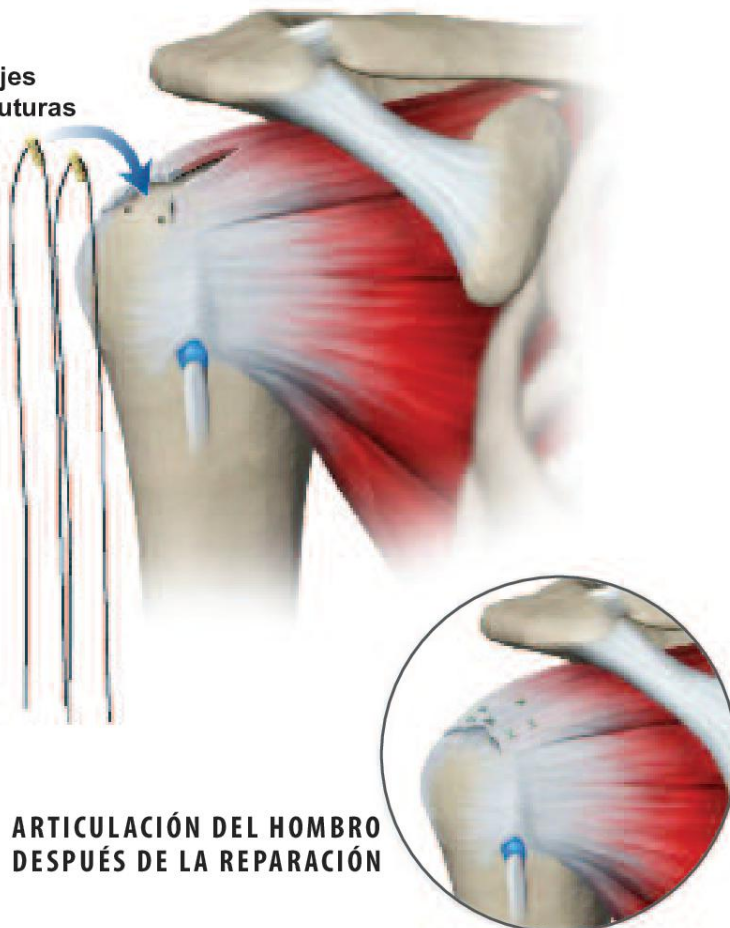


## Mini reparación abierta del manguito rotador

### ARTICULACIÓN DEL HOMBRO ANTES DE LA REPARACIÓN



### Anclajes con suturas



### ARTICULACIÓN DEL HOMBRO DESPUÉS DE LA REPARACIÓN

### Descripción general

Este procedimiento quirúrgico es utilizado para inspeccionar y reparar los tendones rasgados en el manguito rotador del hombro. La parte inicial de la cirugía se realiza artroscópicamente, a través de pequeños tubos. Si el daño es severo puede ser necesaria una incisión abierta.

### Artroscopio insertado

El cirujano inserta una pequeña cámara de video llamada artroscopio, a través de pequeñas incisiones en el hombro, con el fin de examinar la articulación lesionada.

### Articulación libre de debris

El cirujano remueve cualquier fragmento sobrante de tendón o debris de tejido en la articulación del manguito rotador. Este procedimiento, llamado desbridamiento, es generalmente realizado artroscópicamente. Luego, el cirujano inspecciona el daño del tejido en la articulación y determina si se hace necesario efectuar más cirugías.

### Acromion alisado

Si se han producido espuelas en la parte inferior del acromion, el cirujano usa un instrumento parecido a un raspador, o escofina, para alisar el área. Esto se llama descompresión subacromial, o alisamiento, y evita que el acromion pellizque el tendón supraespal. Generalmente se hace con un procedimiento artroscópico.

### Examen del manguito rotador

Si no se encuentran desgarros en el área del manguito rotador, el procedimiento puede terminar ahí. Si el cirujano encuentra un tendón rasgado, el tipo de reparación que se requiere está basado en el tamaño y la gravedad del desgarró. Los pequeños desgarros pueden ser reparados artroscópicamente, mientras que los largos (en la ilustración) pueden requerir de incisiones abiertas de 2 a 3 pulgadas. Primero se limpia el desgarró del tendón y luego se despeja el área del húmero.

### Anclajes insertados

El cirujano usa un taladro o un instrumento afilado para hacer uno o más, pequeños agujeros en el hueso. Es entonces cuando se colocan los anclajes dentro de los agujeros. Los anclajes mantienen los puntos de sutura fijos en el hueso del brazo.

### Sutura del tendón desgarrado

Se colocan puntos de sutura en el tendón desgarrado. Las suturas se tiran firmemente contra el anclaje, fijando el tendón al húmero.

© 2012 Swarm Interactive. La duplicación no autorizada está estrictamente prohibida.



### Mini reparación abierta del manguito rotador



#### Fin del procedimiento

Después de la cirugía, generalmente se coloca el brazo en un cabestrillo. La fisioterapia será necesaria para recuperar el rango completo de movimiento y el aumento de la fuerza del brazo. Con el tiempo el tendón se fijará nuevamente al hueso húmero.